Интубация. Ларингоскопия. Экстубация

Интубация. Ларингоскопия. Экстубация

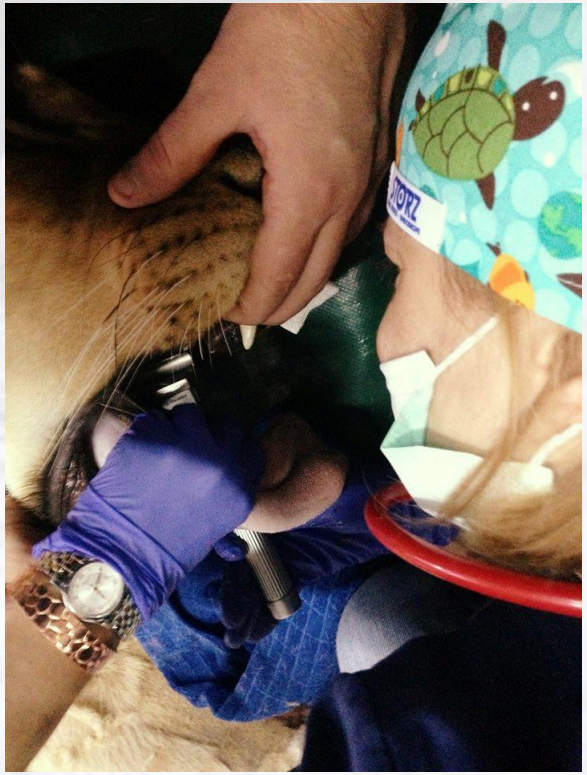

Интубация

Интубация

Введение эндотрахеальной трубки (ЭТТ) в просвет трахеи с целью обеспечения свободной **проходимости дыхательных путей**.

- «Золотой стандарт»
- Защита дыхательных путей от крови, слюны, содержимого ЖКТ
- Герметичность для потока газового анестетика
- Своевременные реанимационные действия и ИВЛ

Вводный наркоз

Тот способ наркоза, с помощью которого выключается первоначальное сознание пациента и минуется стадия возбуждения, обеспечивается необходимая глубина анестезии для достижения свободной проходимости дыхательных путей.с

Вводный наркоз. ПРОПОФОЛ.

Бронходилатация

Влияние на гл. мышцы бронхов аналогично действию на гл. мышцы сосудов

Депрессия дыхания

- Дозозависимый (?) эффект
- Угнетение реакции на гипоксию и гиперкапнию ☹
- Угнетение рефлексов от дыхательных путей ☺

Интубация. Техническое Оснащение

Не экстренная интубация слепым методом – считается порочной!

- Ларингоскоп
- Эндотрахеальная трубка (ЭТТ)
- «Завязки»

Интубация. Техническое оснащение. Wiki

Ларингоскоп (англ. *laryngoscope*) — медицинский прибор, используемый **для обследования гортани**.

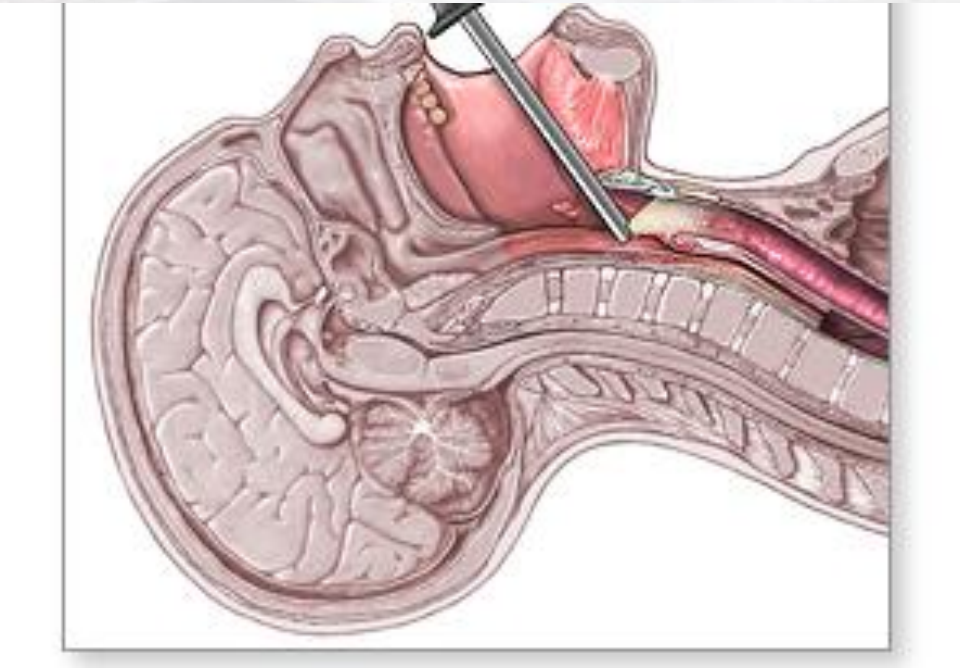

- Ларингоскоп разработан, чтобы облегчить быструю визуализацию гортани без необходимости выравнивания глоточной и гортанной осей (у человека, приматов)
- Упрощает интубацию и полностью исключает травмоопасность при рутинной интубации пациентов с нормальными дыхательными путями.
- Предназначен для осмотра полости глотки и проведения различных операций в клинических условиях.

Интубация. Техническое оснащение. Лариноскоп.

<u>Ларингоскоп:</u>

- Рукоятка/ручка
- Клинок

Ларингоскоп. Рукоятки

Ларингоскоп. Клинки

Macintosh (Mac)

Miller

Интубация. Техническое оснащение. ЭТТ.

<u>Эндотрахеальные трубки (ЭТТ, «тубус»)</u>

- различный материал (жесткий пластик, силикон, армированные)
- с манжетой (большого объема и сверхбольшого объема) или без
- с направителем или без

«Анатомия» ЭТТ ☺

Манжета



Дистальный кончик

Глазок Мэрфи

Пилотный баллон

Особенности ЭТТ

Гибкость

Рентгеноконтрастный материал



Типы интубаций

- Стандартная (оротрахеальная) интубация
- Назотрахеальная, окулотрахеальная
- Ретроградная интубация
- Через трахеостому

Осложнения

- Непреднамеренная интубация пищевода
- Травма глотки
- Травма гортани – часто у кошек
- Травма трахеи

- Повреждение зубов – у приматов (так же как и у человека)

Техника интубации

- Вводный наркоз
- Пациент укладывается на живот или …
- Ассистент открывает рот пациенту и фиксирует за резцы верхней челюсти (салфетка) и по необходимости (у кошек) за нижнюю челюсть. *Роторасширитель не необходим при достаточной релаксации пациента (стадия наркоза III/1 – III/2).*
- Отведение языка. Не тянуть язык, не дергать язык!!!
- Осмотр гортани и глотки
- Проведение ЭТТ через полость рта
- Отведение надгортанника, прохождение голосовых связок (НЕЖНО!!!)
- Фиксация ЭТТ

Интубация. Видео.

Ларингоскопия

Ларингоскопия

Метод визуального исследования гортани.

Когда?

- Рутинно при всех интубациях

- Особенно при симптомах:
  - Спецефические:

  Кашель, стридорный тип одышки, свистящие хрипы в области гортани, нарушения голоса, отечность в области гортани
  - Неспецефические:

  Нарушение акта глотания, рвота, бронхит, пневмония (аспирационная)

Методы исследования гортани

- Анамнез
- Визуальное исследование и пальпация
- Рентген (КТ, МРТ)
- Ларингоскопия

 - Макроларингоскопия

 - Микроларингоскопия

Анатомия гортани

Каудально от ветвей нижнечелюстных костей до 2 шейного позвонка (у плотоядных при вытянутой шее)

Хрящи:

- Надгортанный (cart. epiglottica)
- Щитовидный (cart. thyreoidea)
- Кольцевидный (cart. cricoidea)
- Черпаловидные (2) (cart. arythenoidea)

Связочный аппарат и суставы (щитовидно-кольцевидный, кольцевидно-черпаловидный)

Мышцы:

- Собственные м. (mm. laryngis)
- Верхние и нижние подъязычные м. (mm. hyoidei)

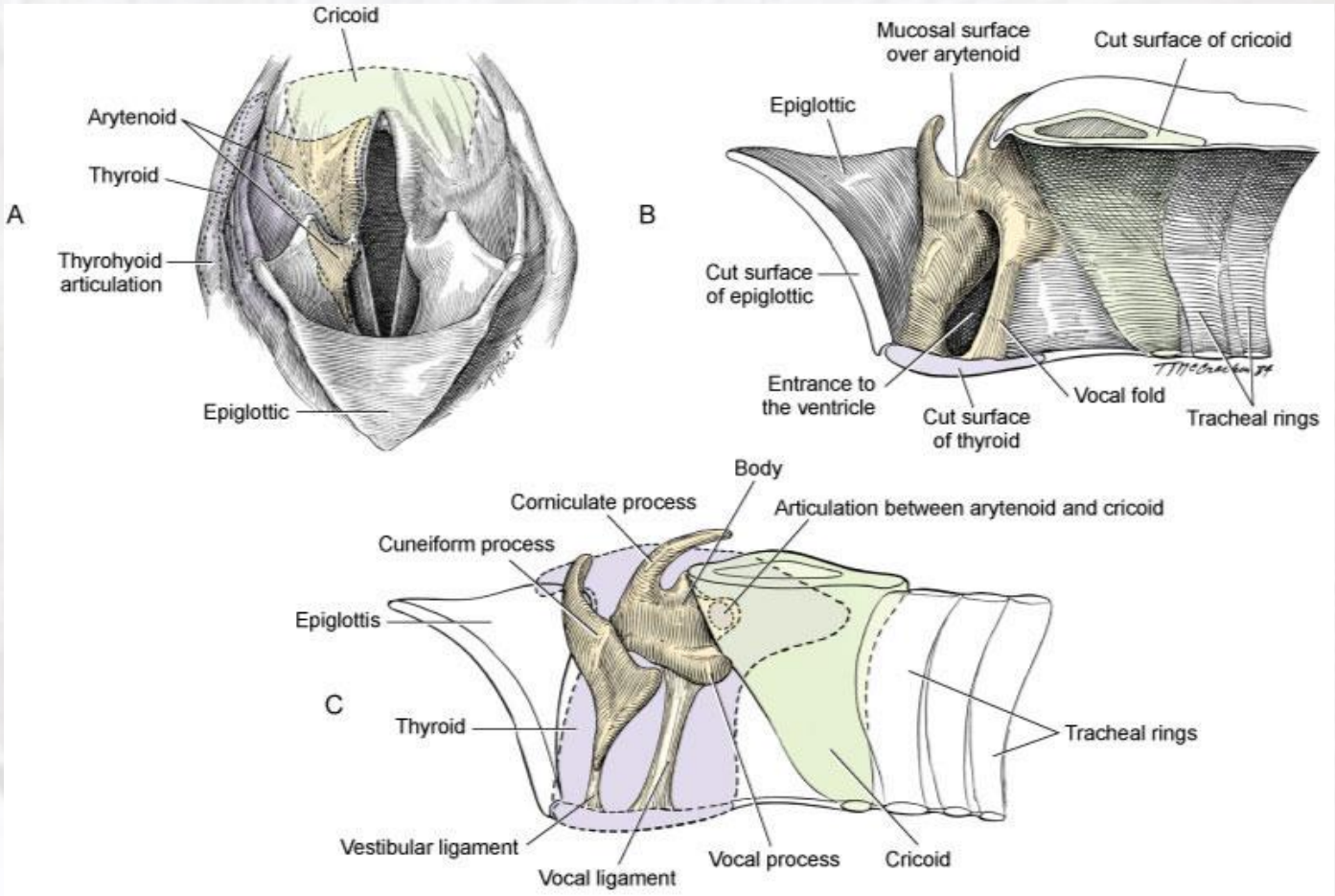

From Grandage J, Richardson K: Functional anatomy. In Slatter DH, editor: Textbook of small animal surgery, ed 1, Philadelphia, 1985, Saunders/Elsevier.
Tobias and Johnston: Veterinary Surgery: Small Animal
Copyright © 2012 by Saunders, an imprint of Elsevier Inc.

Fig. 101-1. Larynx and laryngeal cartilages. **A,** Transoral view with locations of arytenoid, thyroid, cricoid, and epiglottic cartilages, and thyrohyoid articulation identified. **B,** Medial view of the interior surface of the right larynx. Identified structures include the vocal fold; entrance to the ventricle; mucosal surface over the arytenoid cartilage; and cut surfaces of the cricoid, thyroid, epiglottic, and tracheal ring cartilages. **C,** Medial view of the right side of the larynx. The vestibular ligament, vocal ligament, and articulation between the arytenoid and cricoid cartilages are labeled. The thyroid cartilage *(dotted line),* cricoid cartilage *(solid line)*, and epiglottis *(solid line)* are indicated. The arytenoid cartilage has been *shaded* and includes the cuneiform process, corniculate process, vocal process, and body.

Анатомия. Вход в гортань (aditus laryngis)

Гортанное кольцо (corona laryngis) – надгортанник, боковые черпаловидные складки + рожковые и клиновидные хр. у собак

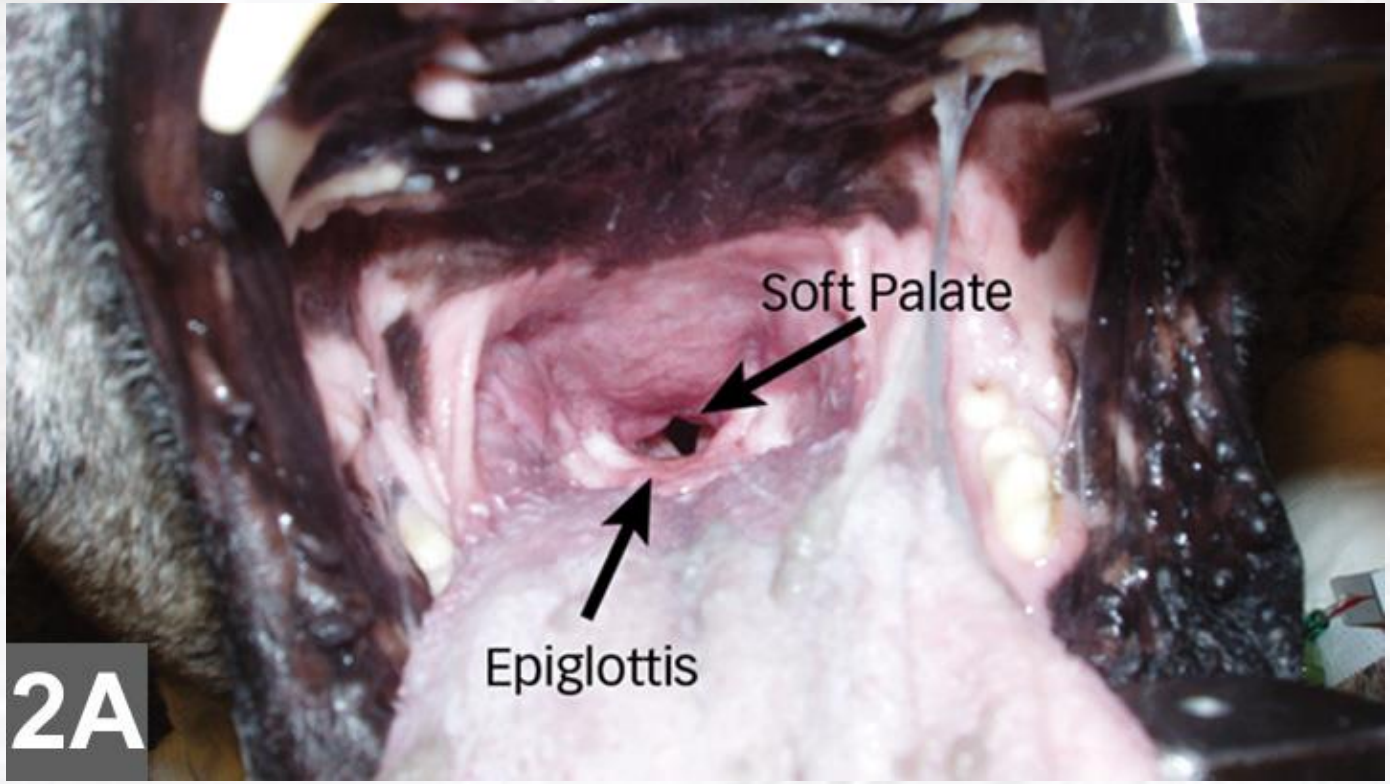

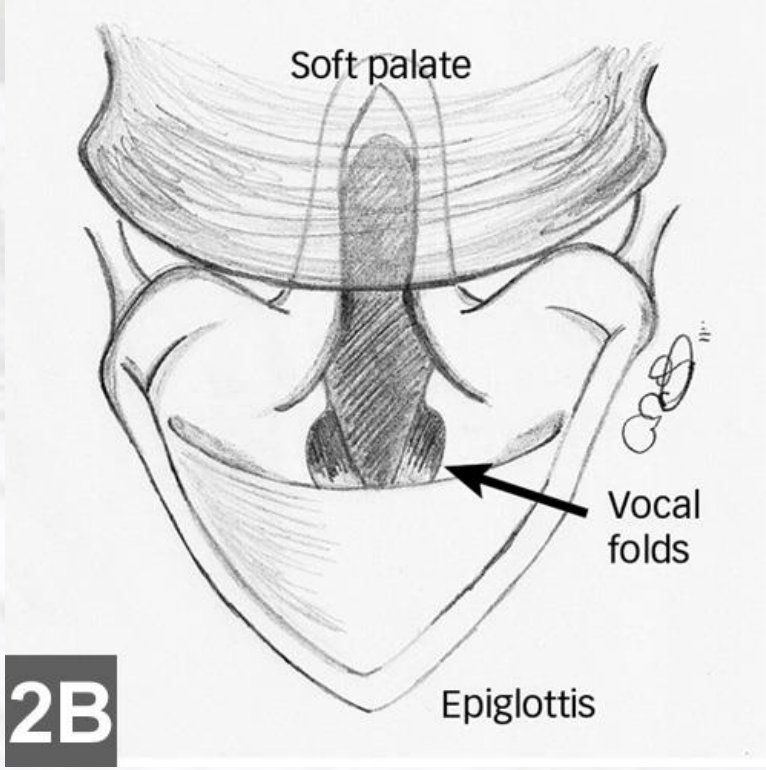

Анатомия. Полость гортани (cavum laryngis)

- Преддверие гортани (vestibulum l.) → преддверные складки (plicae vestibulares)

- Гортанная щель (rima glotidis)

- Дыхательная щель (rima respiratoria)
- Голосовая щель (rima vocalis)
- Голосовые складки (plicae vocalis)

- Боковой желудочек гортани (ventriculus laryngis)

- Подголосовая полость (cavum infraglotticum)

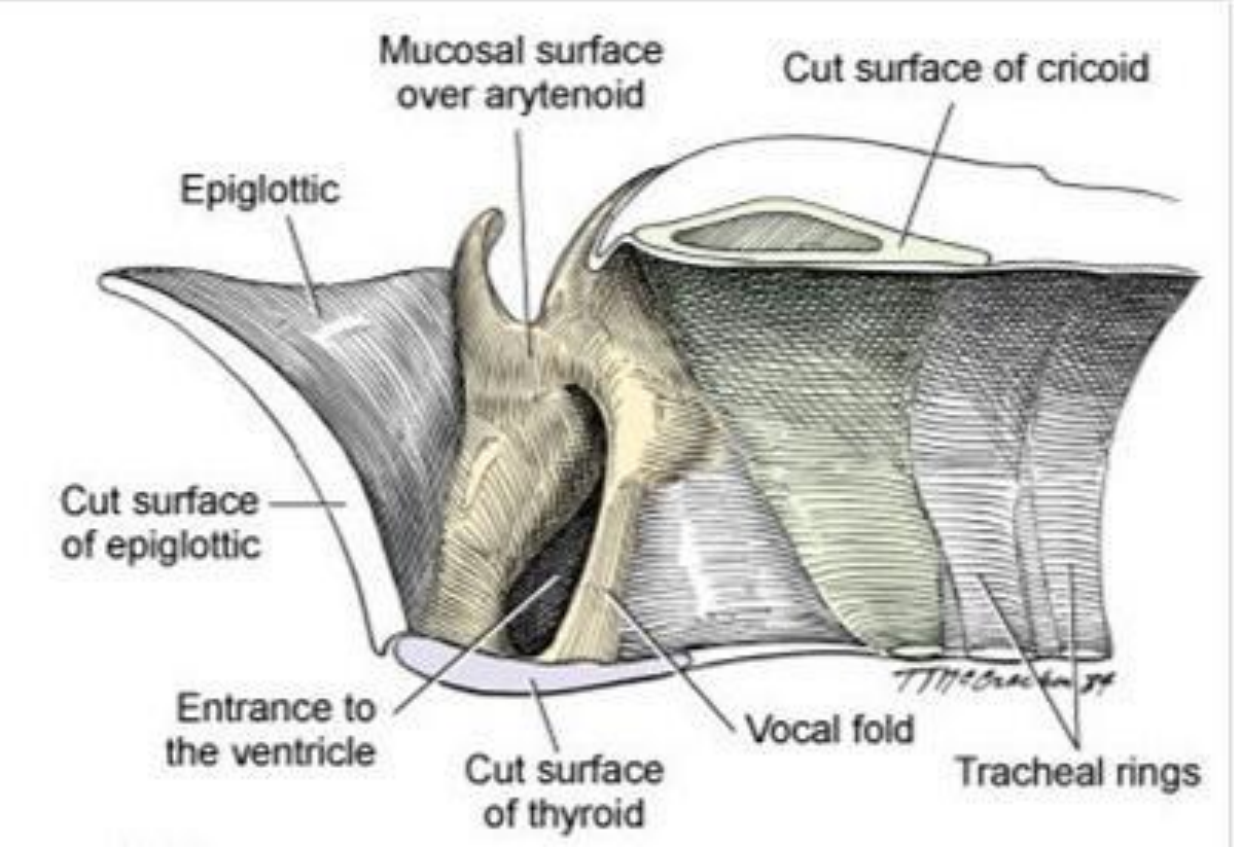

<u>ИННЕРВАЦИЯ:</u> ветви блуждающего н.
- краниальный гортанный н. – слизистая + кольцев.-щитовидная м.
- каудальный гортанный н. – слизистая + все мышцы

<u>КРОВОСНАБЖЕНИЕ:</u> краниальная гортанная а., каудальная гортанная ветвь (а.), краниальная гортанная в. , каудальная гортанная в.

<u>СЛИЗИСТАЯ:</u> неорог. многосл. плоский эпителий (преддверие), цилиндрический мерц. эпителий

Анатомия. Видовые особенности

- Рельеф слизистой характерен для каждого вида
- Стебелек надгортанника только у собак
- Вентро-медианный выступ соединения пластинок щитовидного хряща только у собак
- Клиновидный хрящ, короткая преддверная связка только у собак
- Рожковые отростки черпаловидного хряща, рожковидные отростки клиновидного хряща только у собак
- Боковая пазуха преддверия гортани только у кошек (sinus lateralis vestibuli laringis)
- Желудочки Морганьи только у собак (плоские углубления у кошек)
- Голосовая складка у собак содержат голосовую вязку и голосовую мышцу, у кошек – голосовую связку и щитовидно-черпаловидную мышцу.
- Лимфоидные фолликулы у собак в желудочках гортани, у кошек на гортанной поверхности надгортанника
- Окологортанная миндалина (размером до виноградины) только у кошек

Функции гортани

- Дыхательная
- Защитная
- Кашлевая и отхаркивающая – кашлевой рефлекс
- Функция способствующая кровообращению
- Голосовая функция

Ларингоскопия в анестезиологии

- Макроларингоскопия при рутинной интубации для выявления патологий, влияющих на анестезиологические и операционные риски

- Микроларингоскопия при сложной интубации
  - патологические состояния
  - видовые анатомические особенности – моржи
  - размер пациента – «от мыши до слона»

Ларингоскопия. Методика. Протокол

- **Вход в гортань** (кольцо гортани)

  Надгортанник, боковые черпаловидные складки

  Рецессус карман (грушевидной формы) для прохождения жидкой пищи через глотку при открытом входе в гортань

- **Преддверие гортани**

  Боковая пазуха преддверия (только у кошек)

  Преддверные складки

  Желудочки гортани (у собак), углубления гортани (у кошек)

  Лимфоидные структуры преддверия гортани

- **Гортанная щель** (средняя полость в форме песочных часов)

  Голосовая щель – самая узкая часть между голосовыми складками

- **Подголосовая полость –** расширение полости глотки каудально

Экстубация

Экстубация

Процесс удаления ранее введенной ЭТ из трахеи пациента.

Экстубацию следует проводить на стадии наркоза III (1), переходящей в стадию возбуждения.

Первыми клиническими признаками необходимости экстубации являются легкие кашлевые движения.

Существует ряд операций и патологий требующие ранней экстубации, не дожидаясь кашля.

Ранняя экстубация показана после хирургических операций камеры глаза, головного мозга, легких.

Однако, анестезиологу-реаниматологу или врачу стационара и ОРИТ, следует взвешивать все возможные риски от отсутствия свободной проходимости дыхательных путей.

Экстубация

Поздняя экстубация показана при следующих состояниях:

- гипотермия (температура тела менее 36,5°C)
- отсутствие у пациента собственной защиты дыхательных путей – отек дыхательных путей или легких, БЦС, паралич голосовых связок, общая слабость организма
- гипоксия
- нарушения гемодинамики
- полный желудок, асцит, диабет, ожирение, беременность на больших сроках
- остаточная миорелаксация и продолжительные операции

Экстубация. Порядок:

1. Определить готовность пациента к экстубации, учитывая вышеописанные обстоятельства – общее состояние и, возможно, тип оперативного вмешательства.
2. Сдуть манжету полностью! Если предполагается скопление аспирационных масс, бронхиального секрета или воды выше манжеты, предварительно следует провести аспирацию в пространстве до манжеты (параллельно ЭТ) используя для этого стерильный уретральный катетер тип Нелатон.
3. Потянуть плавно ЭТ на себя, учитывая анатомическое строение гортани, переход к ротовой полости, а также строение ЭТ.
4. Осмотреть ротовую полость на наличие бронхиального секрета. Желательно, по возможности, провести быструю макроларингоскопию.
5. Провести мероприятия по предотвращению рефлюкса желудочного содержимого. Так как это может спровоцировать в тяжелых случаях развитие аспирационного пневмонита и пневмонии. Но даже небольшой рефлюкс способен вызвать развитие эзофагита и последующих стриктур (особенно у кошек).

- голову пациента следует положить немного выше уровня тела «на подушку»
- всем пациентам после экстубации в моей практике назначаю Маропитант в дозе 1мг/кг подкожно однократно и Фамотидин 1мг/кг внутривенно однократно.
- смачивание языка, для снижения сухости слизистой ротовой полости и залипания языка, что у многих кошек вызывает рвотный рефлекс

6. Постоянный мониторинг пациента до полного восстановления сознания, спонтанного сглатывания и самостоятельной возможности держать голову

Тактика экстубации (мед.)

Пробуждение и экстубация: систематический подход.

Можно ли экстубировать пациента в состоянии анестезии?

ДА

- нет остаточного нейромышечного блока
- не было трудностей с масочной вентиляцией
- не было трудностей при интубации
- нет риска регургитации/аспирации
- нормотермия

НЕТ

- трудная масочная вентиляция
- трудная интубация
- остаточная кураризация
- полный желудок
  * беременность
  * ожирение
  * недавний прием пищи
  * диабет
  * асцит

Можно ли экстубировать пациента сразу же после операции по пробуждении от общей анестезии?

ДА

- в сознании
- выполняет команды
- самостоятельное дыхание
  * хорошая оксигенация
  * нет чрезмерной гиперкапнии ($PaCO_2$ < 50mm Hg)
- полное восстановление нейромышечной проводимости
  * удерживает поднятую голову
  * крепко пожимает руку
  * твердо высовывает язык

НЕТ

- гипоксия (SpO_2 < 90 mmHg)
- чрезмерная гиперкапния ($PaCO_2$ > 50 mmHg)
- гипотермия (<34°C)
- остаточный нейромышечный блок
- пациент не в состоянии защитить дыхательные пути
  * отек дыхательных путей
    = продолжительные операции в положении Тренделенбурга
    = операции на дыхательных путях
    = избыточное внутривенное введение жидкости
  * ослабленный кашлевой/рвотный рефлекс
    = операции на стволе мозга
    = интраоперационная церебральная ишемия
  * паралич голосовых связок
  * недостаточное восстановление сил
- продолжительные операции
- высокий риск потери контроля над дыхательными путями при высокой вероятности трудной реинтубации
- необъяснимая гемодинамическая нестабильность

Пациенту показана продленная интубация и искусственная вентиляция легких.

Снежана Абацарова